



シリーズ「先生方におつたえしたい：眼科」

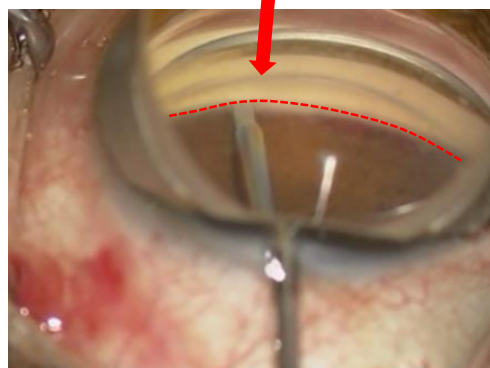
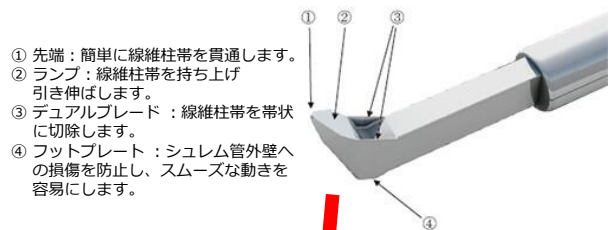
「緑内障」 KDB (KAHOOK DUAL BLADE) を使用した線維柱帯切開術について

平素より当院地域医療連携にご支援を賜りまして誠にありがとうございます。現在当院では、眼科でおこなっている外科的治療の中でも、主に白内障手術・網膜硝子体手術・緑内障手術・眼瞼手術などの領域を施行させていただいております。今回は緑内障手術について、特にその中でもKDBを用いた線維柱帯切開術についてご紹介させていただきます。



眼科 部長 水野 友広

近年、緑内障分野で注目されているのが**低侵襲緑内障手術(MIGS:micro invasive glaucoma surgery)**です。小さな創口から行う低侵襲な緑内障手術により、患者様にとって多くのメリットをもたらす治療です。現在当院で行っているKDBを使用した緑内障手術もこのMIGSに含まれます。従来房水流出路の一部である繊維柱帯を切開する方法は、強膜から繊維柱帯にアプローチする方法でした。KDBを使用した今回の手法だと、眼内(前房内)から直接繊維柱帯にアプローチする方法になります。手術時間の短縮、術中術後合併症の減少により、患者負担の軽減、早期社会復帰が得られ、その上で従来の術式と変わらない手術成績をもたらします。さらにKDBは2か所の刃を用いて繊維柱帯を帯状に切除するため、より高い治療効果が期待されています。



	従来法	KDB
対象	中等度	軽度～中等度～(重症)
手術時間	30～60分	10分
術後前房出血	(+)～(+++)	(-)～(+)
術後頭位制限	4～7日	1～2日
入院期間	約1週間	3～4日
眼圧下降効果	同等 ←	→

もちろん当手術適応外の症例や、術後高眼圧症例には、時期を逸することなくその他の治療法のご提案をさせていただきます。

令和1年6月～

眼科	月	火	水	木	金	土
午前 9:00～12:00	水野	飯田	飯田	水野	水野	担当医
	飯田	高橋(水野)	水野	深見	飯田(4週)	
		波多野	波多野		波多野	
午後 14:00～16:00	水野	波多野	水野(1,2,4,5週)	飯田	足立	水野
	飯田		飯田	深見(1,2,4,5週)	水野	飯田(1,2,3,5週)
	波多野		波多野	担当医(小児眼科)	波多野	波多野(1,3,4,5週)

退院後は、眼圧が安定し点眼調整に日にちを要するため、少なくとも2週間から1か月は当院にて経過を診させていただきますが、その後は併診もしくは、貴院にて緑内障点眼薬の調整をお願いすることがございます。

難症例や緊急症例にも対応しておりますので、何かお困りごとがございましたら、お気軽にご連絡ください。